

# Función ventricular izquierda en niños después de la reparación exitosa de la coartación aórtica

Norma A. Balderrábano-Saucedo, Alfredo Vizcaíno-Alarcón, Lorenzo Reyes-de la Cruz, Gonzalo Espinosa-Islas, Alexis Arévalo-Salas y Begoña Segura-Stanford

Departamento de Cardiología. Hospital Infantil de México Federico Gómez. México DF. México.

**Introducción y objetivos.** El pronóstico para la vida después de una corrección exitosa de coartación aórtica puede verse afectado por varias complicaciones tardías. Nuestro objetivo fue evaluar la función del ventrículo izquierdo en este grupo de pacientes y tratar de identificar factores que predisponen a anomalías circulatorias.

**Métodos.** Se incluyó a pacientes con reparación de coartación aórtica que tuvieron un gradiente en la zona de reparación  $\leq 15$  mmHg y presión arterial normal. Se analizaron sus ecocardiogramas antes de la corrección y se estudió la función ventricular izquierda al postoperatorio actual.

**Resultados.** Se estudió a 40 pacientes y 31 controles. La edad de la reparación fue 6,9 años, con 4,25 años de seguimiento. La fracción de eyección y la fracción de acortamiento se encontraron aumentadas en el 82,5 y el 67,5% de los casos, respectivamente, durante el seguimiento. El índice de rendimiento miocárdico fue anormal en el 47,5% de los pacientes. Los pacientes que tenían hipertensión arterial al momento del diagnóstico, los que se corrigieron después de los 4 años y los que tenían un ventrículo izquierdo más anormal antes de la corrección tuvieron índices de rendimiento miocárdico más elevados.

**Conclusiones.** La función ventricular izquierda general evaluada con el índice de rendimiento miocárdico fue anormal en el 47,5% de los casos después de una corrección de coartación aórtica exitosa, pese a tener índices endocárdicos normales o aumentados.

**Palabras clave:** *Ventrículo izquierdo. Coartación aórtica. Función ventricular izquierda. Índice de rendimiento miocárdico.*

VÉASE EDITORIAL EN PÁGS. 1117-9

Correspondencia: Dra. N.A. Balderrábano Saucedo.  
Dr. Márquez, 164. Col. Doctores. 06720 México DF. México.  
Correo electrónico: balderrabano\_6@yahoo.es

Recibido el 3 de enero de 2008.

Aceptado para su publicación el 10 de junio de 2008.

## Left Ventricular Function in Children After Successful Repair of Aortic Coarctation

**Introduction and objectives.** Lifetime prognosis following successful repair of aortic coarctation can be affected by a number of late complications. The objective of this study was to assess left ventricular function in these patients and to identify factors that predispose to functional abnormalities.

**Methods.** The study involved patients who had undergone repair of aortic coarctation and who had a pressure gradient  $\leq 15$  mmHg after repair and normal systemic blood pressure. Echocardiographic data collected before repair and the results of the most recent postoperative left ventricular function studies were analyzed.

**Results.** The study involved 40 patients and 31 controls. Their mean age at repair was 6.9 years and the mean follow-up period was 4.25 years. During follow-up, the ejection fraction and the shortening fraction were observed to increase in 82.5% and 67.5% of patients, respectively. The myocardial performance index was abnormal in 47.5% of patients. The highest myocardial performance indices were observed in patients with arterial hypertension at diagnosis, in those who were aged over 4 years when they underwent repair, and in those with the most abnormal left ventricles before repair.

**Conclusions.** Measurement of the myocardial performance index showed that global left ventricular function was abnormal in 47.5% of patients after successful repair of aortic coarctation despite functional parameters being normal or elevated.

**Key words:** *Left ventricle. Aortic coarctation. Left ventricular function. Myocardial performance index.*

Full English text available from: [www.revespcardiol.org](http://www.revespcardiol.org)

## INTRODUCCIÓN

Pese a una corrección exitosa, la supervivencia estimada de los pacientes con coartación aórtica (CoAo) es menor que la de la población general (después de la reparación, un 80% de los pacientes están vivos a los

**ABREVIATURAS**

CoAo: coartación aórtica.  
 IRM: índice de rendimiento miocárdico.  
 TCI: tiempo de contracción isovolumétrica.  
 TE: tiempo de eyección.  
 TRI: tiempo de relajación isovolumétrica.  
 VI: ventrículo izquierdo

40-50 años<sup>1</sup>). Esta disminución en la supervivencia obedece a la emergencia de complicaciones como recoartación, hipertensión arterial, enfermedad aterosclerosa, insuficiencia cardíaca, accidentes cerebrovasculares precoces e incluso muerte súbita<sup>2-4</sup>. La obstrucción causada por la CoAo condiciona sobrecarga de presión del ventrículo izquierdo (VI). Después de resolverse la obstrucción, la adaptación del VI a la sobrecarga de presión previa persiste, aun en pacientes con presión arterial normal y sin gradiente significativo de presión en el sitio de la reparación, y se han descrito patrones anormales de remodelación<sup>5,6</sup>.

Utilizando los índices endocárdicos habituales por ecocardiografía, estudios previos han demostrado una función sistólica normal o incrementada en estos pacientes<sup>7,8</sup>. El índice de rendimiento miocárdico (IRM) o índice de Tei es un parámetro ecocardiográfico que permite evaluar de manera más precisa la función general del VI<sup>9</sup>. Su utilidad en el estudio de varias cardiopatías ha sido demostrada ya. El objetivo de este estudio fue evaluar la función general del VI utilizando el IRM en niños con antecedente de CoAo después de una corrección exitosa y tratar de identificar los factores que predisponen a las anomalías persistentes y a las complicaciones tardías.

**MÉTODOS****Diseño del estudio**

Se realizó un estudio observacional en el que se incluyó a los pacientes con diagnóstico de corrección exitosa de CoAo aislada que fueron tratados en nuestro hospital mediante cirugía o cateterismo de enero de 1990 a enero de 2007. Se trata de un estudio con inclusión prospectiva de pacientes, pero con recopilación retrospectiva de parte de los datos. Se consideró corrección exitosa cuando la diferencia de presión arterial sistólica entre el brazo derecho y la pierna derecha era  $\leq 15$  mmHg, corroborada por ecocardiograma. Los criterios de exclusión fueron: pacientes con coartación residual o recoartación (diferencia de presión arterial sistólica entre el brazo derecho y la pierna derecha y/o gradiente corregido en la zona de reparación  $> 15$  mmHg), hipertensión arterial (presión arterial sistólica y/o diastólica  $\geq$  percentil 90 para la

edad, el sexo y la superficie corporal, o tratamiento antihipertensivo), pacientes con alguna cardiopatía congénita asociada (como válvula aórtica bicúspide), alguna otra complicación asociada a la CoAo o a su reparación (aneurisma aórtico, secuelas neurológicas, etc.), enfermedad sistémica o cuadro clínico que pudiera afectar a la evaluación de la función del VI (sepsis, cirugía, fármacos, etc.) y casos que no contaron con un ecocardiograma previo a la corrección y adecuado para el análisis. Durante el período de estudio, 379 pacientes con diagnóstico de CoAo fueron tratados en nuestro hospital mediante cirugía o cateterismo, 285 (75%) tuvieron alguna cardiopatía congénita asociada, incluida válvula aórtica bicúspide; 49 (52%) de los restantes 94 pacientes tuvieron alguna complicación después de la corrección de la CoAo (hipertensión arterial, recoartación, coartación residual, aneurisma en la zona de CoAo, secuelas neurológicas, etc.). En 5 casos, el ecocardiograma previo a la corrección de la CoAo no fue adecuado para el análisis. Los restantes 40 pacientes son el motivo del presente estudio (34 varones). La edad a la corrección fue de 10 días a 10 años ( $4,1 \pm 3,2$ ; mediana, 3,8 [0,08-6,1] años). La edad al momento del estudio fue de 43 días a 15 años ( $6,9 \pm 2,1$ ; mediana, 5,2 [2,5-10,5] años). El período de seguimiento fue de 1 mes a 14,6 años ( $4,25 \pm 2,29$ ; mediana, 4,1 [1,25-9,25] años). En 27 (67,5%) pacientes la corrección se realizó con cirugía. Las técnicas quirúrgicas utilizadas fueron coartectomía con anastomosis terminoterminal en 23 (85%), incluidos 7 en etapa neonatal, coartectomía con plastia utilizando la arteria subclavia izquierda en 3 (11%), y en 1 plastia con la arteria subclavia izquierda y parche de teflón. La angioplastia aórtica transcaterismo se llevó a cabo en 13 (32,5%) utilizando un globo Tyshak en 11 y un globo Mansfield en 2. Los diámetros de los globos utilizados fueron de 5-18 ( $10,1 \pm 2,3$ ) mm. Se incluyó a un grupo control de 31 niños sanos que acudieron al hospital para vacunación o consulta por primera vez por afecciones leves como caries, dermatitis, déficit de atención, etc., en los que se descartó cardiopatía congénita o alguna otra enfermedad sistémica. Ambos grupos no mostraron diferencias en cuanto a edad, sexo y superficie corporal. Los pacientes se clasificaron en cuatro grupos, de acuerdo con el cuadro clínico al momento del diagnóstico, en: a) asintomáticos y sin hipertensión arterial; b) con hipertensión arterial; c) con insuficiencia cardíaca, y d) en estado de choque. El motivo de consulta fue insuficiencia cardíaca en 13 (32,5%) pacientes; se remitió a 12 casos asintomáticos por encontrar un soplo y/o una discrepancia en los pulsos femorales, sin registrarse hipertensión al momento del diagnóstico ni durante el seguimiento; en 11 el motivo de referencia fue hipertensión arterial y 4 neonatos ingresaron al servicio de urgencias en estado de shock.

## Estudios ecocardiográficos

Se analizaron los ecocardiogramas previos a la corrección de la CoAo. Se registró: tipo de CoAo, gradiente en la zona de CoAo, fracción de eyección del ventrículo izquierdo (FEVI), fracción de acortamiento del ventrículo izquierdo (FAVI), masa del VI y volumen al final de la diástole del VI. Se compararon los valores de masa del VI y de volumen al final de la diástole del VI de los pacientes con los valores normales para la edad, el peso y la superficie corporal<sup>10</sup>, y con estos resultados el VI de los pacientes se clasificó en cuatro grupos:

1. VI con hipertrofia de leve a moderada sin dilatación: masa del VI  $\leq +3$  desviaciones estándar del valor normal y volumen del VI al final de la diástole  $\leq +1$  desviación estándar del valor normal.

2. VI con hipertrofia y dilatación de leve a moderada: masa del VI  $> +3$  desviaciones estándar del valor normal y volumen del VI al final de la diástole  $\leq +3$  desviaciones estándar del valor normal.

3. VI con hipertrofia exagerada con o sin dilatación: masa del VI  $> +3$  desviaciones estándar del valor normal y volumen del VI al final de la diástole  $> +3$  desviaciones estándar del valor normal.

4. VI con dilatación exagerada con o sin hipertrofia: masa del VI  $\leq +3$  desviaciones estándar del valor normal y volumen del VI al final de la diástole  $> +3$  desviaciones estándar del valor normal.

Para evaluar la función del VI actual se utilizó un ecocardiógrafo Sonos 5500 Philips con trazo electrocardiográfico simultáneo. Las mediciones se obtuvieron promediando cinco ciclos consecutivos. El gradiente residual corregido en la zona de la CoAo se obtuvo en el eje supraesternal utilizando la ecuación de Bernoulli. La FEVI y la FAVI se obtuvieron en el eje paraesternal largo en modo M siguiendo la metodología habitual. La masa del VI se calculó utilizando la fórmula de Dereveux ajustada a la superficie corporal. El IRM se obtuvo en el eje apical de cinco cámaras utilizando la siguiente fórmula<sup>9</sup>:

$$\text{IRM} = \text{TCI} + \text{TRI} / \text{TE}$$

donde el tiempo de contracción isovolumétrica (TCI) es el intervalo entre el final del flujo mitral y el inicio del flujo aórtico; el tiempo de relajación isovolumétrica (TRI) es el intervalo entre el final del flujo aórtico y el inicio del siguiente flujo mitral, y el tiempo de eyección (TE) es el intervalo desde el inicio hasta el final del flujo aórtico. Se consideró IRM normal<sup>11</sup> si era  $\leq 0,42$ .

## Análisis estadístico

Se utilizó el programa de estadística SPSS para Windows versión 12. Las variables continuas con distribución normal se describen como media  $\pm$  desvia-

ción estándar y se compararon mediante el test de la t de Student; las variables con distribución no normal se presentan como mediana y cuartiles y se comparan con la prueba de la U de Mann-Whitney. Las variables categóricas se muestran como valor absoluto y porcentaje y se compararon con el test de la  $\chi^2$  de Pearson o con el test exacto de Fisher. Se realizó un análisis de regresión logística para valorar el papel independiente de factores clínicos y ecocardiográficos como predictores de disfunción ventricular izquierda general con base en el IRM. Se incluyeron las variables relacionadas con disfunción ventricular en el análisis univariable. Se presentan las *odds ratio* ajustadas. Se consideraron significativos los valores de  $p < 0,05$ . Se realizó la corrección del umbral de significación para contrastes múltiples.

## RESULTADOS

La CoAo fue yuxtaductal circunscrita en 29 (72,5%) pacientes y 11 tuvieron una CoAo asociada a cierto grado de hipoplasia del istmo aórtico y/o de la porción transversa del arco aórtico. El gradiente de presión en la zona de CoAo fue de 45 mmHg. La FEVI y la FAVI fueron normales en todos los pacientes al momento del diagnóstico. Antes de la corrección, 20 (50%) pacientes tuvieron un patrón de hipertrofia moderada, con un grado ligero de dilatación ventricular; 15 (37,5%), sólo hipertrofia ventricular izquierda moderada sin dilatación y 5 casos llamaron la atención por las características especiales del VI. Tres tenían un VI con importante dilatación, con grados ligeros de hipertrofia ventricular izquierda, y 2 tenían hipertrofia ventricular izquierda exagerada para la enfermedad. Las características clínicas y ecocardiográficas basales de los pacientes antes de la corrección de la CoAo se muestran en la tabla 1.

## Evaluación del VI después de la corrección exitosa de CoAo

En la tabla 2 se resume la evaluación de la función del VI después de la corrección exitosa de CoAo. La FEVI estuvo aumentada en 33 casos, en 6 era normal, y estaba reducida en 1 paciente, operado a los 8 años de edad, con hipertensión arterial grave e hipertrofia ventricular concéntrica al momento del diagnóstico. La FAVI estaba aumentada en 27 pacientes y en 13 era normal. Tanto la FEVI como la FAVI eran significativamente mayores en el grupo de pacientes que en los controles con FEVI ( $79 \pm 5,88$  frente a  $68,14 \pm 3,49$ ;  $p = 0,028$ ) y FAVI ( $44 \pm 4,11$  frente a  $37,8 \pm 6,5$ ;  $p = 0,031$ ) (fig. 1). El TCI fue 0,051 s; el TRI, 0,058 s, y el TE, 0,259 s. El TCI fue significativamente mayor en los pacientes (0,051 frente a 0,036;  $p = 0,018$ ). Otro tanto ocurrió con el TRI (0,058 frente a 0,026;  $p = 0,011$ ) y el IRM (0,45 frente a 0,34;  $p \leq 0,029$ ). Por

**TABLA 1. Características basales de 40 pacientes antes de la corrección de la coartación aórtica**

Varones	34 (85)
Edad a la corrección (años)	3,8 (0,08-6,1)
Edad actual (años)	5,2 (2,5-10,5)
Seguimiento (años)	4,1 (1,25-9,25)
Presentación	
Insuficiencia cardiaca	13 (32,5)
Asintomáticos	12 (30)
Hipertensión arterial	11 (27,5)
Choque	4 (10)
Tipo de coartación aórtica	
Yuxtaductal circunscrita	29 (72,5)
Hipoplasia del istmo	11 (27,5)
Gradiente previo a la corrección (mmHg)	45 ± 19
Angioplastia	13 (32,5)
Tratamiento quirúrgico	27 (67,5)
Tipo de cirugía (n = 27)	
Anastomosis terminoterminal	23 (85)
Plastia utilizando la subclavia izquierda	3 (11)
Plastia utilizando la subclavia izquierda y parche de dacrón	1 (4)
FEVI (%)	65 ± 3
FAVI (%)	32 ± 4

FAVI: fracción de acortamiento del ventrículo izquierdo; FEVI: fracción de eyección del ventrículo izquierdo. Los valores reflejan la media ± desviación estándar o la mediana (rango intercuartílico) o el número (porcentaje).

**TABLA 2. Función del ventrículo izquierdo en niños sanos y en pacientes con corrección exitosa de coartación aórtica**

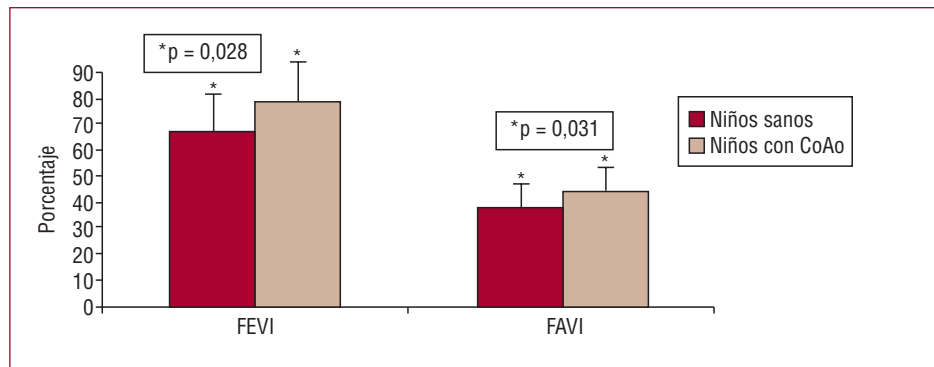
Variable	Niños después de corrección de CoAo (n = 40)	Niños sanos (n = 31)	p
FEVI	79 ± 5,88	68,14 ± 3,49	0,028
FAVI	44 ± 4,11	37,85 ± 6,53	0,031
TCl	0,051 ± 0,014	0,036 ± 0,002	0,018
TRi	0,058 ± 0,015	0,026 ± 0,005	0,011
TE	0,259 ± 0,026	0,34 ± 0,04	0,041
IRM	0,45 ± 0,11	0,34 ± 0,05	0,029

CoAo: coartación aórtica; FAVI: fracción de acortamiento del ventrículo izquierdo; FEVI: fracción de eyección del ventrículo izquierdo; IRM: índice de rendimiento miocárdico; TCl: tiempo de contracción isovolumétrica; TRi: tiempo de relajación isovolumétrica; VI: ventrículo izquierdo. Los valores expresan la media ± desviación estándar.

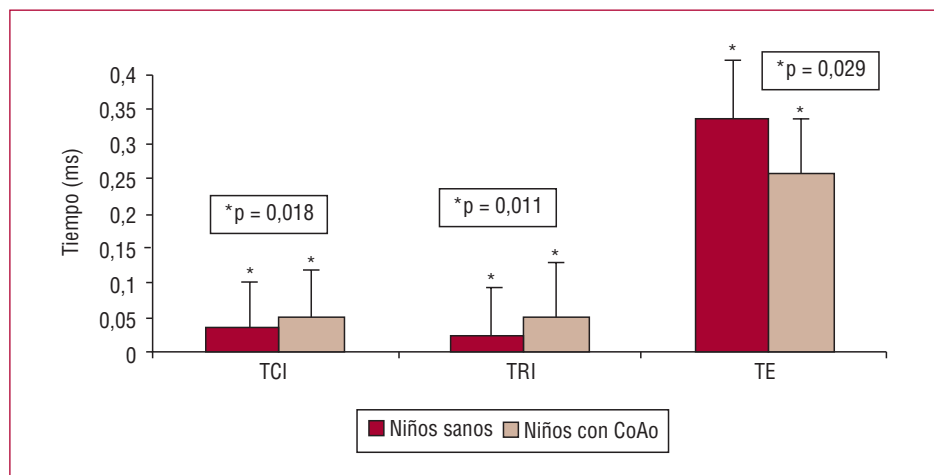
otra parte, el TE fue significativamente menor en los pacientes (0,259 frente a 0,34; p = 0,029) (figs. 2 y 3). El 47,5% de los casos (19 pacientes) tuvieron un IRM anormal (>0,42) y 21 (52,5%) pacientes, normal (≤0,42).

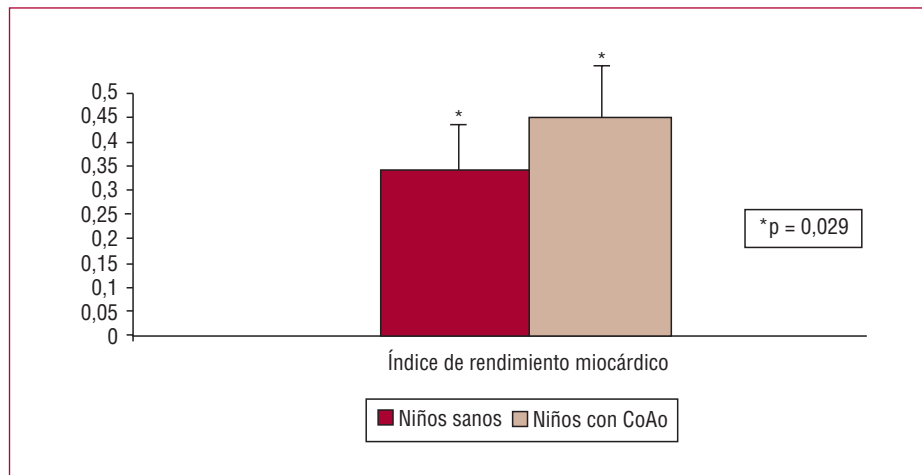
En el análisis univariable se observó una asociación estadísticamente significativa entre IRM anormal y la edad > 4 años a la corrección, así como con tener hi-

**Fig. 1.** Comparación de los valores de fracción de eyección del ventrículo izquierdo (FEVI) y fracción de acortamiento del ventrículo izquierdo (FAVI) en niños después de corrección de la coartación aórtica (CoAo) y en niños sanos.



**Fig. 2.** Comparación de los valores de tiempo de contracción isovolumétrica (TCl), tiempo de relajación isovolumétrica (TRi) y tiempo de eyección (TE) en niños después de corrección de la coartación aórtica (CoAo) y en niños sanos.





**Fig. 3.** Comparación de los valores del índice de rendimiento miocárdico en niños después de corrección de la coartación aórtica (CoAo) y en niños sanos.

**TABLA 3.** Función del ventrículo izquierdo en niños sanos y en pacientes con corrección exitosa de coartación aórtica según la edad a la reparación

Variable	Niños sanos (n = 31)	Corrección de la CoAo antes de los 4 años (n = 23)	Corrección de la CoAo después de los 4 años (n = 17)	p (sanos/< 4 años)	p (sanos/> 4 años)
FEVI (%)	68,14 ± 3,49	80,7 ± 7,12	79,5 ± 8,35	0,026	0,029
FAVI (%)	37,85 ± 6,53	41,87 ± 8,72	42,27 ± 7,8	0,030	0,025
TCI (s)	0,036 ± 0,002	0,048 ± 0,013	0,054 ± 0,015	0,050	0,011
TRI (s)	0,026 ± 0,005	0,055 ± 0,013	0,061 ± 0,016	0,036	0,005
TE (s)	0,340 ± 0,040	0,270 ± 0,023	0,246 ± 0,030	0,049	0,019
IRM	0,34 ± 0,05	0,40 ± 0,09	0,50 ± 0,014	0,045	0,015

CoAo: coartación aórtica; FAVI: fracción de acortamiento del ventrículo izquierdo; FEVI: fracción de eyección del ventrículo izquierdo; IRM: índice de rendimiento miocárdico; TCI: tiempo de contracción isovolumétrica; TRI: tiempo de relajación isovolumétrica; VI: ventrículo izquierdo. Los valores expresan la media ± desviación estándar.

pertensión arterial al momento del diagnóstico y con las características ecocardiográficas anormales del VI antes de la corrección, ya que los pacientes que se corrigieron después de los 4 años ( $p = 0,046$ ), los que tenían hipertensión arterial ( $p = 0,026$ ) y los que tenían un VI muy dilatado ( $p = 0,042$ ) o exageradamente hipotrófico ( $p = 0,045$ ) al momento del diagnóstico tuvieron IRM significativamente mayores (tabla 3). Al realizar un análisis multivariable con regresión logística en el que incluimos las variables relacionadas con disfunción ventricular del análisis univariable, la edad > 4 años al momento de la corrección, la hipertrofia o la dilatación del VI importantes antes de la corrección y la masa ventricular izquierda aumentada tuvieron *odds ratio* (OR) > 1. Sin embargo, sólo la hipertensión arterial mostró ser un factor de riesgo independiente para predecir disfunción ventricular izquierda en este grupo de pacientes (tabla 4). El sexo, el tipo de coartación y la modalidad de tratamiento de la CoAo no mostraron diferencias significativas entre los grupos.

## DISCUSIÓN

Debido a la alta frecuencia de complicaciones tardías, algunos estudios señalan que la CoAo, más que una entidad aislada caracterizada por la simple obstrucción mecánica de la aorta, es en realidad una enfermedad generalizada del sistema cardiovascular<sup>4</sup>. Algunos factores propuestos como predisponentes de las anomalías persistentes son: la edad mayor a la corrección<sup>2,3</sup>, anomalías elásticas de la aorta<sup>12,13</sup>, distinto umbral del sistema nervioso autónomo<sup>14,15</sup> y tener hipertensión arterial<sup>3</sup> e hipertrofia del VI persistentes. Después de liberar la obstrucción por la CoAo, el VI inicia un proceso de remodelado; sin embargo, la geometría del VI y la hipertrofia no se normalizan completamente<sup>5</sup>: se han comprobado patrones anormales de remodelado con hipertrofia concéntrica en el 12,5% de los casos y hasta en el 27,5%, una remodelación excéntrica<sup>6</sup>. Estudios previos realizados con los métodos ecocardiográficos convencionales han demostrado que la función sistólica y la contractilidad



**TABLA 4. Análisis univariable. Relación de factores clínicos y ecocardiográficos con la disfunción del ventrículo izquierdo evaluada con el índice de rendimiento miocárdico**

Variable	IRM normal (n = 21)	IRM anormal (n = 19)	p
Varones	19 (90,47)	15 (78,94)	0,639
Edad a la reparación (años)	3,5 ± 3,07	4,29 ± 3,5	0,330
Evolución (años)	3,66 ± 3,9	5,05 ± 4,1	0,276
Presentación			
Insuficiencia cardiaca	9 (42,85)	4 (21)	0,059
Asintomático	8 (38,09)	4 (21)	0,062
Hipertensión arterial	2 (9,52)	9 (47,5)	0,026
Choque	2 (9,52)	2 (10,5)	0,299
Tratamiento			
Reparación quirúrgica	15 (71,4)	12 (63,15)	0,379
Angioplastia	6 (28,6)	7 (15,8)	0,381
Tipo de CoAo			
Yuxtaductal circunscrita	16 (76,2)	13 (68,4)	0,286
Asociada a hipoplasia del arco	5 (23,8)	6 (31,6)	0,491
Características del VI antes de la corrección			
Hipertrofia moderada	11 (52,38)	4 (21,05)	0,219
Hipertrofia y dilatación moderadas	10 (47,62)	10 (52,63)	0,298
Dilatación exagerada ± hipertrofia	0	3 (15,78)	0,042
Hipertrofia exagerada ± dilatación	0	2 (10,52)	0,045

CoAo: coartación aórtica; IRM: índice de rendimiento miocárdico; VI: ventrículo izquierdo. Los valores expresan la media ± desviación estándar o el número (porcentaje).

del VI están aumentadas en los pacientes después de la reparación de CoAo<sup>7,8</sup>. Dichos estudios contrastan con modelos animales en los que se indujo sobrecarga de presión<sup>16,17</sup> y con estudios en humanos con hipertensión<sup>18,19</sup> en los que la hipertrofia del VI se asocia al deterioro gradual en la función y la contractilidad ventriculares. En el VI con una geometría alterada, el acortamiento de la fibra no es uniforme, ya que hay un acortamiento miocárdico subendocárdico que excede el acortamiento subepicárdico, por lo que los índices endocárdicos frecuentemente sobrestiman el acortamiento de la fibra<sup>20</sup>. Algunos autores postulan que FEVI y FAVI normales o elevadas implican disfunción sistólica en presencia de hipertrofia del VI<sup>18</sup>. El IRM es un parámetro ecocardiográfico que incluye en su cálculo TCI, TRI y TE, lo que permite evaluar la función general del VI. Al ser un método menos dependiente de la geometría y de la precarga ventricular<sup>9</sup>, es mucho más sensible que los métodos endocárdicos y que el flujo Doppler de la válvula mitral tradicionalmente usados para la evaluación de la función del VI. El IRM ha demostrado su utilidad en el estudio de varias cardiopatías y se ha comprobado una buena correlación entre los métodos invasivos de función sistólica y diastólica ventricular izquierda por cateterismo (derivado de la presión frente al tiempo y tau) y el IRM<sup>21</sup>. Hasta donde tenemos conocimiento, este estudio es el primero en describir la función general del VI evaluada con el IRM en niños con CoAo varios años después de una reparación exitosa. El hallazgo más importante de este estudio fue que, a pesar

de tener presión arterial normal en reposo, gradientes bajos en la zona de CoAo y valores de FEVI y FAVI normales o elevados, el IRM de nuestros pacientes fue significativamente mayor que el de un grupo control de niños sanos, pues se encontró valores de IRM anormales en el 47,5% de los casos. Las alteraciones subclínicas de la función general del VI encontradas en nuestro estudio pueden ser uno más de los múltiples factores capaces de promover la hipertrofia del VI persistente en estos pacientes. Nuestros casos también tuvieron TCI y TRI más prolongados que el grupo control y un TE más corto, lo que implica que aun los pacientes con IRM normal presentan alteraciones sutiles en la función del VI que pasan inadvertidas al utilizar los métodos habituales de función ventricular. Estos hallazgos concuerdan con estudios recientes que han demostrado anomalías en la deformación regional miocárdica con reducción de la deformación longitudinal y un incremento en la deformación radial del VI de pacientes después de una reparación exitosa de CoAo<sup>22,23</sup>.

Al buscar factores que predisponen a la disfunción general del VI observada en nuestros casos, encontramos que la edad > 4 años a la corrección y un VI con características muy anormales antes de la corrección podrían estar implicados, aunque sólo la hipertensión arterial antes de la corrección demostró ser un factor de riesgo independiente para disfunción general evaluada con el IRM (tablas 4 y 5). Los hallazgos de este estudio son clínicamente relevantes, ya que las alteraciones sutiles y subclínicas en la función del VI aso-

**TABLA 5. Análisis multivariable. Factores incluidos como probables predictores de disfunción ventricular general en la población estudiada**

	OR	p
Edad a la reparación > 4 años	2,22	0,116
HTA al momento del diagnóstico	8,55	0,02
Masa del VI aumentada al diagnóstico	8,48	0,098
VI exageradamente dilatado al diagnóstico	2,12	0,123
VI exageradamente hipertrofiado al diagnóstico	1,99	0,136

HTA: hipertensión arterial; OR: *odds ratio*; VI: ventrículo izquierdo.

ciadas a una aorta rígida y poco elástica, una onda de pulso alterada en el sitio de la reparación y las alteraciones del sistema autónomo previamente descritas pueden tener un papel en la aparición de hipertensión arterial tardía de un porcentaje elevado de casos después de la reparación de la CoAo, que a su vez predispone a mayor hipertrofia del VI, enfermedad aterosclerosa y eventos cardiovasculares tempranos. Es probable que el VI de algunos pacientes con CoAo, al estar sometido a una poscarga elevada, desarrolle hipertrofia con o sin dilatación ulterior y que, una vez liberada la obstrucción, mejore en algunos casos y en otros continúe hacia la pérdida de la geometría normal y se dé lugar a alteraciones en la función del VI. Este subgrupo de pacientes requiere de una vigilancia más estrecha con registro continuo de la presión arterial, prueba de esfuerzo y medición de la presión arterial y del gradiente en la zona de CoAo al ejercicio, así como un seguimiento de la función general del VI para evaluar cuidadosamente la indicación de bloqueadores beta y/o inhibidores de la enzima de conversión de angiotensina.

### Limitaciones del estudio

El presente trabajo tiene varias limitaciones. La más importante de ellas es el período de seguimiento, que no es homogéneo entre los pacientes, y en algunos es muy corto. La segunda limitación es que no se realizaron las mediciones de presión arterial y de gradiente en la zona de coartación durante el esfuerzo, por lo que no podemos asegurar cuántos de nuestros casos tienen valores elevados de presión arterial y/o gradientes de presión en la zona de CoAo mayores durante el ejercicio. En tercer lugar, que se trate de un estudio desarrollado en un solo centro hospitalario con criterios de exclusión estrictos hace que el número de pacientes sea pequeño, lo que resta poder al análisis multivariable.

### CONCLUSIONES

La función ventricular izquierda general evaluada con el IRM fue anormal en el 47,5% de los casos de CoAo, aun después de una reparación exitosa y pese a

tener índices endocárdicos normales o aumentados. Es probable que tener hipertensión arterial antes de la corrección, la edad mayor a la corrección y la evidencia de un VI muy anormal al momento del diagnóstico puedan tener parte en la remodelación subóptima del VI. Sin embargo, el tamaño muestral no permite identificar factores independientes para que se desarrolle disfunción ventricular en estos pacientes. Se requiere de estudios longitudinales que incluyan a un mayor número de casos y un mayor tiempo de seguimiento para tratar de determinar los mecanismos que expliquen las alteraciones persistentes de estos pacientes.

### BIBLIOGRAFÍA

1. Toro-Salazar OH, Steinberg J, Thomas W, Rocchini AP, Carpenter B, Moller JH. Long term follow-up of patients after coarctation of the aorta repair. *Am J Cardiol.* 2002;89:541-7.
2. Cohen M, Fuster V, Steele PM, Driscoll D, McGoan DC. Coarctation of the aorta: long-term follow-up and prediction of outcome after surgical correction. *Circulation.* 1989;80:840-5.
3. Clarkson PM, Nicholson MR, Barratt-Boyes BG, Neutze JM, Whitlock RM. Results after repair of coarctation of the aorta beyond infancy: a 10 to 28 years follow-up with particular reference to late systemic hypertension. *Am J Cardiol.* 1983;81:1541-8.
4. Meyer AA, Joharchi MS, Kundt G, Shuff-Werner P, Steinhoff G, Kienast W. Predicting the risk of early atherosclerotic disease development in children after repair of aortic coarctation. *Eur Heart J.* 2005;26:617-22.
5. Crepaz R, Cemin R, Romeo C, Bonsante E, Gentili L, Trevisan D, et al. Factors affecting left ventricular remodelling and mechanics in the long-term follow-up after successful repair of aortic coarctation. *Cardiol Young.* 2005;15:160-7.
6. Pacileo G, Pisacane C, Russo MG, Crepaz R, Sarubbi B, Tagliamonte E, et al. Left ventricular remodeling and mechanics after successful repair of aortic coarctation. *Am J Cardiol.* 2001;87:748-52.
7. Carpenter MA, Dammann JF, Watson DD, Jedeikin R, Tompkins DG, Beller GA. Left ventricular hyperkinesia at rest and during exercise in normotensive patients 2 to 27 years after coarctation repair. *J Am Coll Cardiol.* 1985;6:879-86.
8. Kimball TR, Reynolds JM, Mays WA, Khoury P, Claytor RP, Daniels SR. Persistent hyperdynamic cardiovascular state at rest and during exercise in children after successful repair of coarctation of the aorta. *J Am Coll Cardiol.* 1994;24:194-200.
9. Tei C, Ling LH, Hodge DO, Bailey KR, Oh JK, Rodeheffer RJ, et al. New index of combined systolic and diastolic myocardial performance: a simple and reproducible measure of cardiac function: a study in normals and dilated cardiomyopathy. *J Cardiol.* 1995;26:357-66.
10. Vogel M, Staller W, Buhlmeyer K. Left ventricular myocardial mass determined by cross-sectional echocardiography in normal newborns, infants, and children. *Pediatr Cardiol.* 1991;12:146.
11. Cui W, Roberson DA. Left ventricular Tei index in children: comparison of tissue Doppler imaging, pulsed wave Doppler and M-mode echocardiography normal values. *J Am Soc Echocardiogr.* 2006;19:1438-45.
12. Vogt M, Kühn A, Baumgartner D, Baumgartner C, Bush Raymundo, Kostolny M, et al. Impaired elastic properties of the ascending aorta in newborns before and early after successful coarctation repair. Proof of a systemic vascular disease of the prestenotic arteries? *Circulation.* 2005;111:3269-73.
13. Kim GB, Kang SJ, Bae EJ, Yun YS, Noh ChL, Lee JR, et al. Elastic properties of the ascending aorta in young children after successful coarctoplasty in infancy. *Int J Cardiol.* 2004;97:471-7.

14. Iso T, Arai M, Wada A, Kogure K, Suzuki T, Nagai R. Humoral factor(s) produced by pressure overload enhance cardiac hypertrophy and natriuretic peptide expression. *Am J Physiol.* 1997;273:H113-8.
15. Jonson D, Parrault H, Vobecky SJ, Trudeau F, Delvin E, Fournier A, et al. Resetting of the cardiopulmonary baroreflex 10 years after surgical repair of the coarctation of the aorta. *Heart.* 2002;85:318-25.
16. Aoyagi T, Fujii AM, Flanagan MF, Arnold LW, Brathwaite KW, Colan SD, et al. Transition for compensated hypertrophy to intrinsic myocardial dysfunction during development of left ventricular pressure overload-hypertrophy in conscious sheep. Systolic dysfunction precedes diastolic dysfunction. *Circulation.* 1993;88:2415-25.
17. Mirsky I, Pfeffer JM, Pfeffer MA, Braunwald E. The contractile state as a major determinant in the evolution of left ventricular dysfunction in the spontaneously hypertensive rat. *Circ Res.* 1983;53:767-78.
18. De Simone G, Devereux RB, Celentano A, Roman MJ. Left ventricular chamber and wall mechanics in the presence of concentric geometry. *J Hypertens.* 1999;17:1001-6.
19. De Wolf D, Fourbert L, Suys B, Verhaaren H, Matthys D, Skuysmans T, et al. The midwall stress velocity relationship during manipulation of afterload. *Pediatr Cardiol.* 2003;24:263-9.
20. Gentles TL, Cowan BR, Occleshaw CJ, Colan SD, Young AA. Midwall shortening alter coarctation repair: the effect of through-plan motion on single-plane indices of left ventricular function. *J Am Soc Echocardiogr.* 2005;18:1131-6.
21. Tei C, Nishimura RA, Seward JB, Tajik AJ. Noninvasive doppler-derived myocardial performance index: correlation with simultaneous measurements of cardiac catheterization measurements. *J Am Soc Echocardiogr.* 1997;10:169-78.
22. Di Salvo G, Pacileo G, Limongelli G, Verrengia M, Rea A, Santoro G, et al. Abnormal regional myocardial deformation properties and increased aortic stiffness in normotensive patients with aortic coarctation despite succesful correction: an ABPM, standard echocardiography and strain rate imaging study. *Clin Sci.* 2007;113:259-66.
23. Gentles TL, Cowan BR, Occleshaw CJ, Colan SD, Young AA. Midwall shortening alter coarctation repair the effect of through-plan motion on single-plane indices of left ventricular function. *J Am Soc Echocardiogr.* 2005;18:1131-6.